

Παρουσίαση Περιστατικού

Νευροενδοκρινείς Όγκοι Πνεύμονα

Μ. Δεμίρη

Διευθύντρια Β' Ογκολογικής Κλινικής

Α.Ο.Ν.Α. «Άγιος Σάββας»

- Άνδρας, 40 ετών
- A/A: αρνητικό
- 6^{ος}/2009: Αιμόπτυση, ο απεικονιστικός έλεγχος εμφανίζει μάζα σε AP Κάτω Πνευμονικό λοβό.
- Ο ασθενής υποβάλλεται σε AP λοβεκτομή.

Ιστολογική: Νευροενδοκρινές νεόπλασμα;
Άτυπο καρκινοειδές (AC)

[ήπιος κυτταρικός πλεομορφισμός, νέκρωση,
3 μιτώσεις/2mm²

chromogranin +, NSE +, CD 56 +, CK8/18+]

1. Παρακολούθηση;
2. ΧΜΘ;
3. PRRT;
4. Somatostatin analogue;
5. Στοχευόμενη θεραπεία;

- 6/2009 έως 7/2012: Παρακολούθηση

- 7 /2012: Προγραμματίζεται MRI άνω κοιλίας: Τουλάχιστον 22 νέες εστίες μέγιστης διαμέτρου 1,5εκ. σε αριστερό, δεξιό και κερκοφόρο λοβό με μη φυσιολογική πρόσληψη σκιαγραφικού.

- 10/2012: Εισαγωγή στην κλινική για διερεύνηση και λήψη θεραπευτικής απόφασης.
 - NSE, CA19-9, CEA, urine-5-HIAA: ΚΦ
 - Chromogranin: 108 ng/ml (normal values: in serum 10-110, in plasma 18-150)

Λόγω του μικρού μεγέθους των εστιών στο ήπαρ ήταν αδύνατη η βιοψία τόσο υπό CT όσο και λαπαροσκοπικά

- 11/2012: Octreoscan: ανομοιογενής πρόσληψη της ραδιενεργούς ουσίας στο ήπαρ το οποίο δείχνει υπερέκφραση του υποδοχέα της σωματοστατίνης πρωτίστως sst_2

1. ΧΜΘ;
2. PRRT;
3. Somatostatin analogue;
4. Στοχευόμενη θεραπεία;

- 11/2012: Έναρξη 1^{ης} γραμμής ΧΜΘ με CDDP 80 mg/m² και Vepesid 100 mg/m²

- 1/2013: 3^{ος} κύκλος ΧΜΘ ,καλή ανοχή, επανασταδιοποίηση: SD
- 4^{ος} κύκλος: δύσπνοια κατά την άσκηση.
- Τρίπλεξ καρδιάς: Καρδιακές κοιλότητες με φυσιολογικές διαστάσεις και Κ.Ε. 60%.
Συστήνεται αυστηρό ισοζύγιο υγρών και καρδιολογική παρακολούθηση πριν τη ΧΜΘ.
- Το CDDP αντικαθίσταται με CarboAUC5 από τον 5^ο κύκλο.

- 4/2013: Ολοκλήρωση της 1^{ης} γραμμής ΧΜΘ
- Επανασταδιοποίηση:
- Πρόοδος νόσου με αύξηση των διαστάσεων των περισσότερων εστιών σε όλους τους ηπατικούς λοβούς, με σημαντική αύξηση σε αριστερό λοβό (4εκ. από 1,5εκ.)

ID: ABDOMEN.

Modality: MR

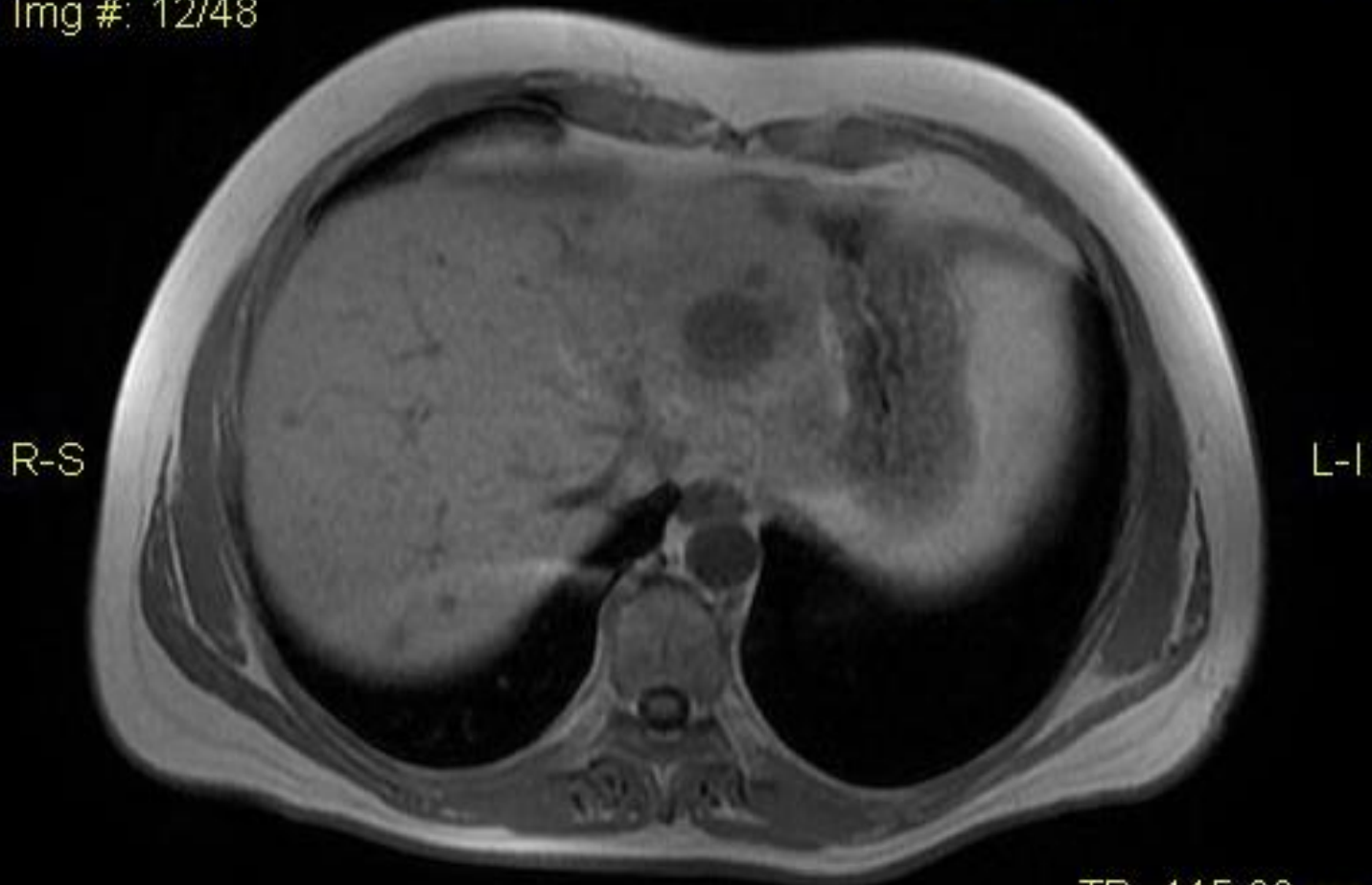
Birthdate:

Acq Date: 2013.04.19

Sex: M

Acq Time: 16:13:35

Img #: 12/48



Ref Phys:

TR: 115.00 ms

St: ABDOMEN.

TE: 4.76 ms

Se: [# 6] Ax Dualecho BH FSPGR

NEX: 1.0, Matrix: 320x192

Slice Th: 8.00 mm

W: 1402, L: 701

P

DFOV: 42.0 x 42.0 cm

1. 2^{ης} γραμμής ΧΜΘ και ποιο σχήμα ;
2. PRRT;
3. Somatostatin analogue;
4. Στοχευόμενη θεραπεία;

- 5/2013: Έναρξη 2^{ης} γραμμής ΧΜΘ με Xeloda-Temodal

- 9/2013: Επανασταδιοποίηση:
- Παραμένουν οι ηπατικές εστίες
 - Κάποιες αυξημένες
 - και κάποιες μειωμένες σε διαστάσεις.
 - Περεταίρω αύξηση της εστίας σε αριστερό λοβό (6 εκ από 4 εκ)

ID: 15410020681

Modality: MR

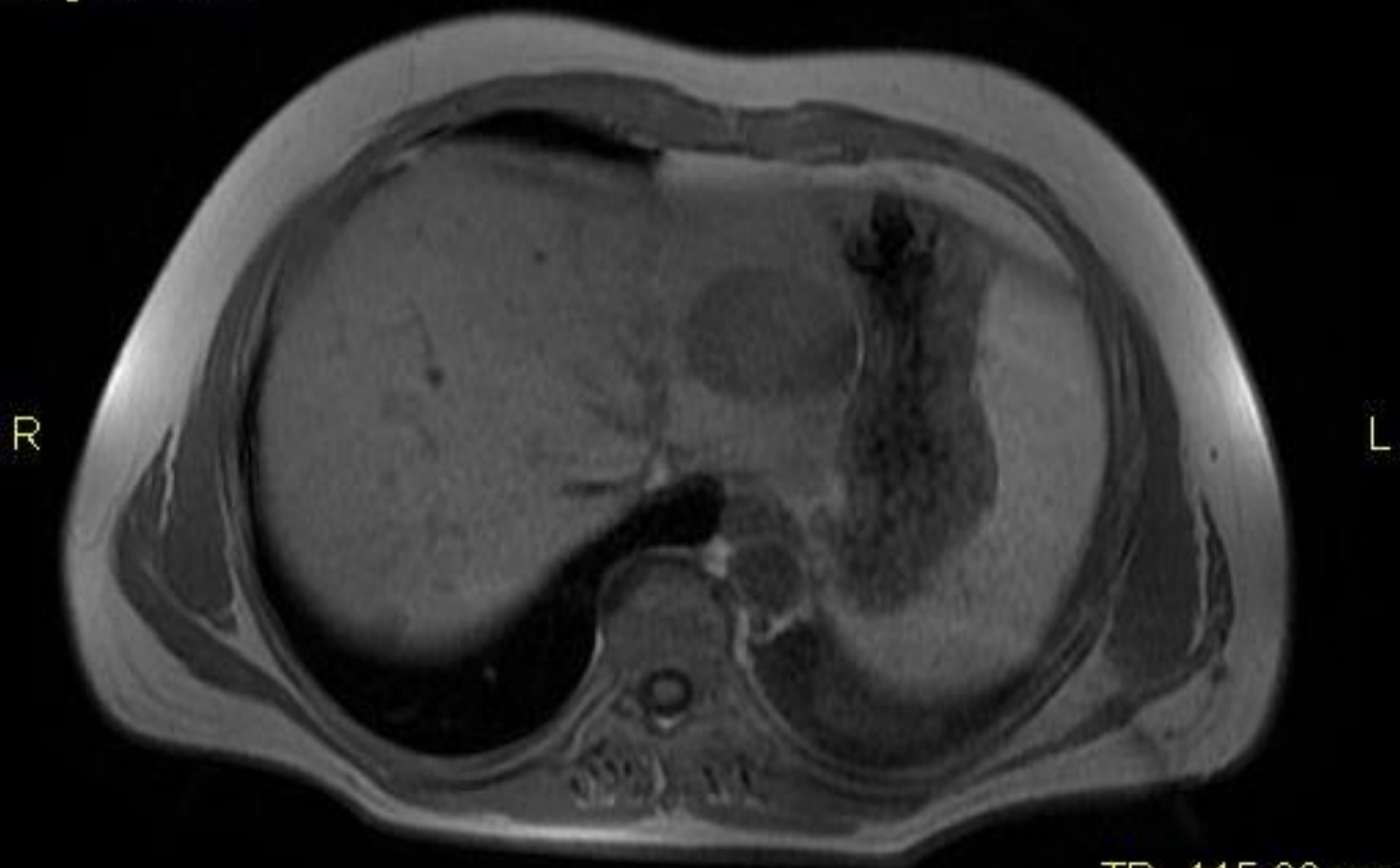
Birthdate:

Acq Date: 2013.09.23

Sex: M

Acq Time: 18:29:44

Img #: 10/15



Ref Phys:

TR: 115.00 ms

St: ABDOMEN

TE: 4.72 ms

Se: [# 5] Ax Dualecho BH FSPGR

NEX: 1.0, Matrix: 320x192

Slice Th: 8.00 mm

W: 1793, L: 896

P

DFOV: 42.0 x 42.0 cm

- 11/2013: Επανασταδιοποίηση: SD
- 02/2014: Επανασταδιοποίηση:
 - μικρή αύξηση των διαστάσεων των περισσότερων εστιών.

ID: 15410020681

Birthdate: 1969.04.12

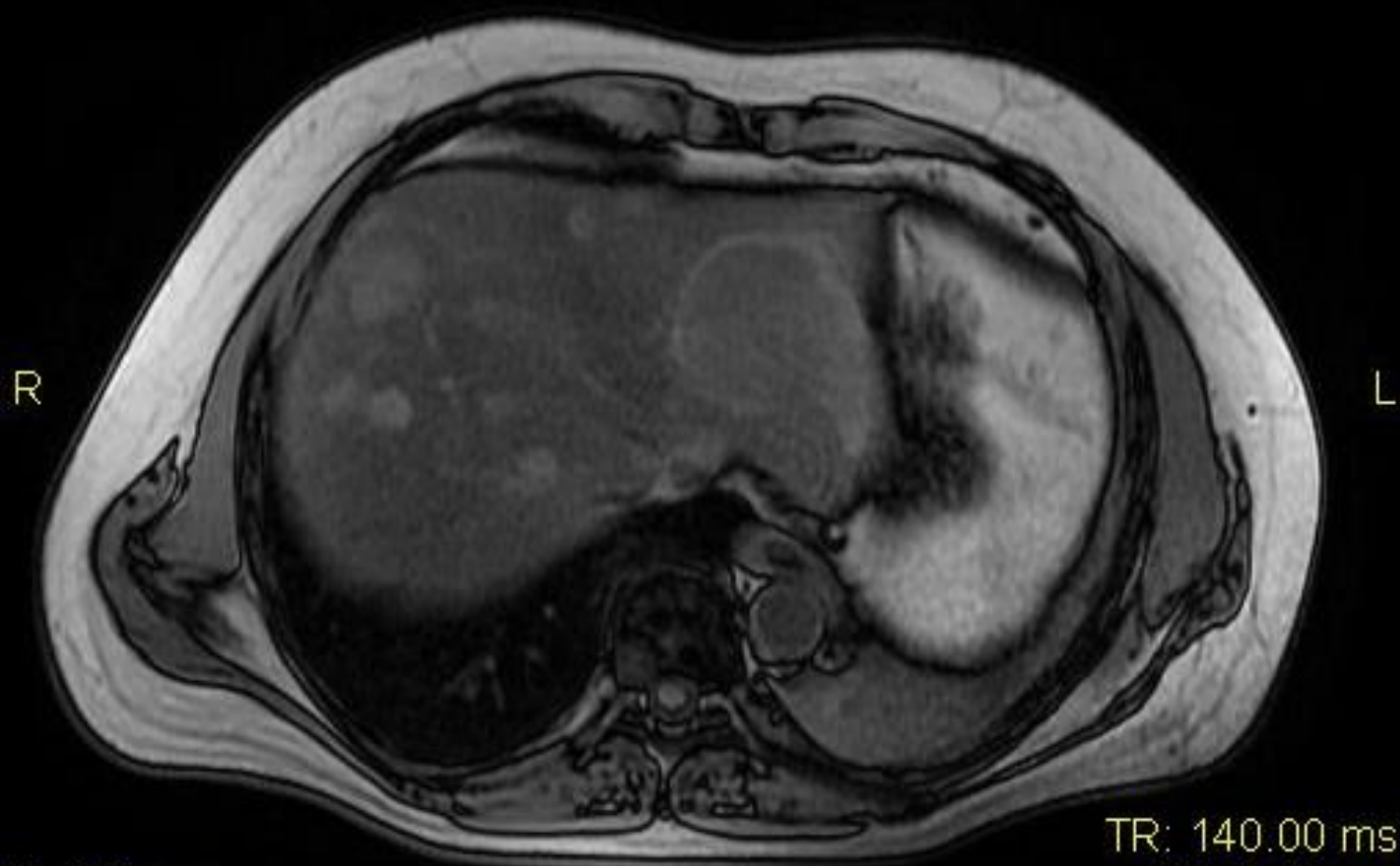
Sex: M

Img #: 9/21

Modality: MR

Acq Date: 2014.02.10

Acq Time: 10:38:54



Ref Phys:

St: ABDOMEN UPPER

Se: [# 5] Ax Dualecho BH FSPGR

W: 1240, L: 620

P

TR: 140.00 ms

TE: 2.42 ms

NEX: 1.0, Matrix: 320x192

Slice Th: 8.00 mm

DFOV: 42.0 x 42.0 cm

- 04/2014: SD

ID: 15410020681

Birthdate: 1969.04.12

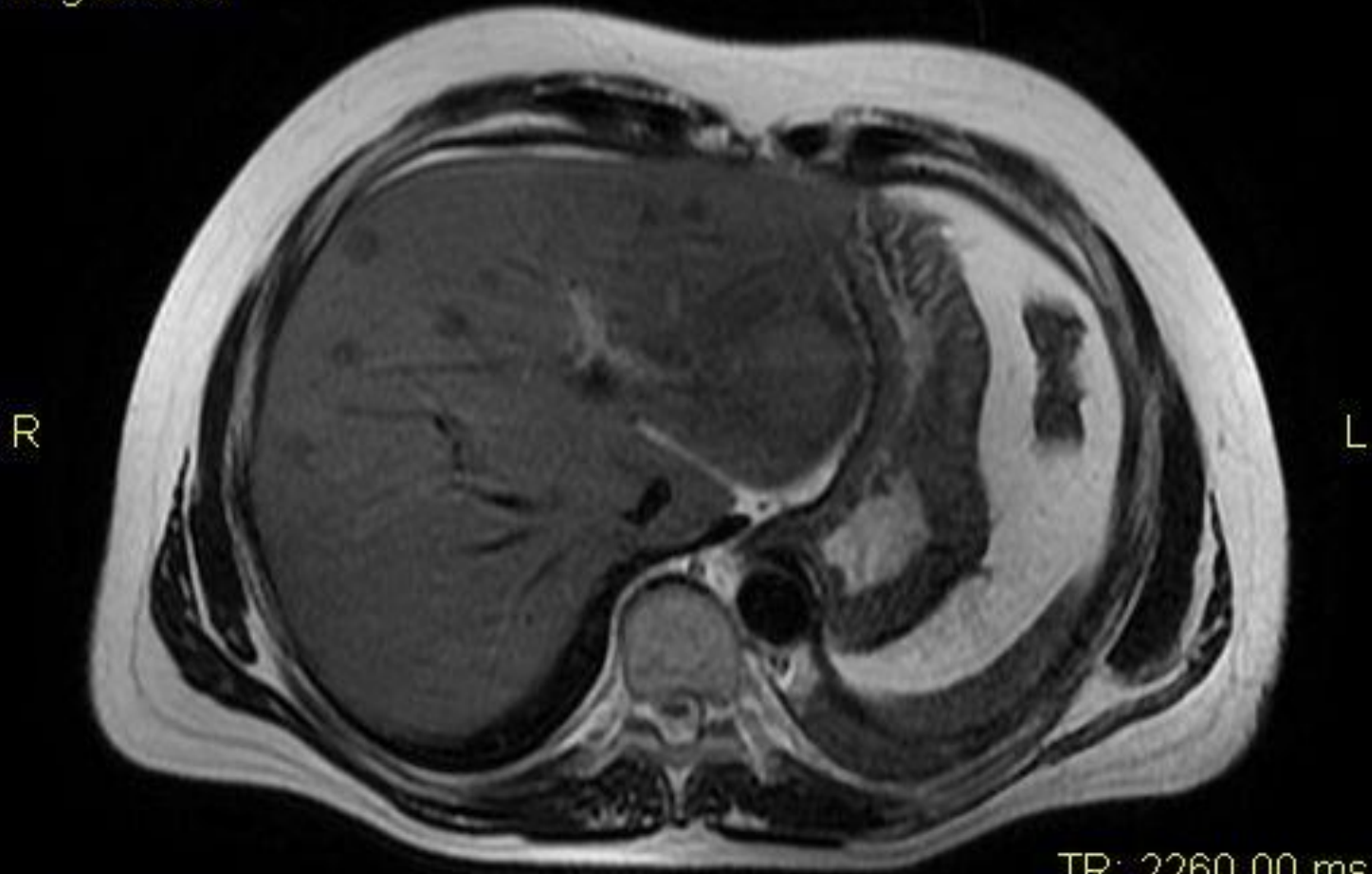
Sex: M

Img #: 8/14

Modality: MR

Acq Date: 2014.04.04

Acq Time: 10:32:39



Ref Phys:

St: ABDOMEN UPPER

Se: [# 6] Ax T2 BH FRFSE

W: 1363, L: 681

TR: 2260.00 ms

TE: 92.88 ms

NEX: 1.0, Matrix: 320x192

Slice Th: 8.00 mm

DFOV: 42.0 x 42.0 cm

P


- Επανασταδιοποίηση
- 12/2014 PD Liver

1. ΧΜΘ και ποιο σχήμα ;
2. PRRT;
3. Somatostatin analogue;
4. Στοχευόμενη θεραπεία;

- 12/2014-10/2015 4# PR RT
- MRI-SD

- Επανασταδιοποίηση
- 8/2016 → ΡD Ήπαρ

- Έναρξη Everolimus + Somatostatin analogue
- Έως σήμερα SD

An aerial photograph of a tropical beach. The water is a vibrant turquoise color, transitioning to a deeper blue further out. The beach is a wide, sandy crescent with some sparse vegetation and a few small structures. In the foreground, three sailboats are visible on the water. The overall scene is bright and sunny.

Ευχαριστώ για την
προσοχή σας.